

УДК 615.273.55, 616.36-006, 616.36-089.84

ПРИМЕНЕНИЕ ПРЕПАРАТА «ПОЛИГЕМОСТАТ» ДЛЯ ОБЕСПЕЧЕНИЯ ГЕМОСТАЗА ПРИ СПОНТАННОМ РАЗРЫВЕ КАВЕРНОЗНОЙ ГЕМАНГИОМЫ ПЕЧЕНИ (КЛИНИЧЕСКОЕ НАБЛЮДЕНИЕ)

© Пархисенко Ю.А.¹, Воронцов А.К.², Калашник Р.С.¹, Безалтынных А.А.³

¹Воронежский государственный медицинский университет им. Н.Н. Бурденко, Россия, 394036, Воронеж, ул. Студенческая, 10

²ГАУЗ «Брянская Городская Больница №1», Россия, 241035, Брянск, ул. Камозина, 11

³Смоленский государственный медицинский университет, Россия, 214019, Смоленск, ул. Крупской, 28

Резюме: гемангиома печени считается одной из самых распространенных доброкачественных опухолей этого органа. По данным обследований, в популяции она выявляется у 2% населения, а реальная цифра распространенности достигает 7%. По причине редкой встречаемости такого осложнения кавернозной гемангиомы печени, как ее спонтанный разрыв, каждый подобный случай в клинической практике является важным для более полного представления о хирургическом лечении пациентов с данной патологией. Целью статьи явилось описание клинического случая спонтанного разрыва кавернозной гемангиомы печени. Высокая летальность пациентов со спонтанным разрывом кавернозной гемангиомы печени обуславливает необходимость выполнения своевременной и адекватной операции для обеспечения надежной остановки кровотечения. Продемонстрирована возможность применения гемостатического препарата «Полигемостат» в комбинации с механическими способами остановки кровотечения из крупных сосудов при спонтанном разрыве кавернозной гемангиомы печени. Благодаря выполненному оперативному пособию было достигнуто излечение пациента.

Ключевые слова: печень, кавернозная гемангиома, хирургия, гемостаз, «Полигемостат»

APPLICATION OF "POLYGEMOSTAT" DRUG TO ENSURE HEMOSTASIS IN SPONTANEOUS RUPTURE OF CAVERNOUS LIVER HEMANGIOMA (CLINICAL OBSERVATION)

Parhisenko Yu.A.¹, Vorontsov A.K.², Kalashnik R.S.¹, Bezalтынnykh A.A.³

¹Voronezh State Medical University n. a. N.N. Burdenko, Russia, 394036, Voronezh, Studencheskaja St., 10

²Bryansk City Hospital №1, Russia, 241035, Bryansk, Kamozin St., 11

³Smolensk State Medical University, Russia, 214019, Smolensk, Krupskaya St., 28

Summary: hemangioma of the liver is considered one of the most common tumors of the organ. It is revealed in 2% of the population according to surveys, but the real figure of prevalence reaches 7%. Each similar case in clinical practice is important for a better understanding of surgical treatment of patients with such complications of cavernous hemangiomas of the liver as its spontaneous rupture, because of the rare occurrence of this pathology. The aim of the article was to describe the clinical cases of spontaneous rupture of cavernous hemangiomas of the liver.

A high mortality of patients with spontaneous rupture of cavernous hemangiomas of the liver necessitates the implementation of timely and adequate surgery to ensure stop of bleeding. The ability to use "Polygemostat" drug in combination with mechanical ways to stop bleeding from large vessels in spontaneous rupture of cavernous hemangioma of the liver was demonstrated. The cure of patients is achieved through the implementation of an operational tactics.

Key words: liver, cavernous hemangioma, surgery, hemostasis, «Polygemostat»

Введение

Гемангиома – наиболее распространенная доброкачественная опухоль печени, частота которой составляет порядка 2%, а по результатам аутопсий – 7,4% [6]. Гемангиома печени представляет собой сплетение сосудов или сосудистых полостей, заполненных кровью. Может наблюдаться как единственное образование, так и множественные гемангиомы печени. Размеры опухоли, в зависимости от вида могут различаться от 2-3 см до 18-20 см. Гигантскими принято называть гемангиомы размерами более 4-5 см [7, 16].

Причины возникновения такого заболевания, как гемангиома печени, до конца не изучены. На сегодняшний день заболевание считается врожденным. Однако проявляться гемангиома печени может также при беременности или травме.

В связи с последними исследованиями был сделан вывод, что нарушение сосудистой системы органа происходит еще в период закладки кровеносной системы у эмбриона. На основании этого, существует мнение, что причиной развития гемангиомы печени может быть перенесенное матерью в период беременности вирусное заболевание [19, 20].

Диагноз гемангиома печени обычно ставится людям среднего или преклонного возраста. Именно в этот период, чаще всего, и проявляется болезнь, хотя образование ее происходит еще в утробе матери. Угрозе развития заболевания подвержены порядка 20% населения, причем, женщины болеют в 6-7 раз чаще, чем мужчины. Нередко также встречаются гемангиома печени и беременность [14].

Обычно гемангиома развивается в области правой доли печени. Образование имеет округлую форму, красный цвет, эластично при пальпации. В зависимости от структуры образования, гемангиома печени может быть двух видов: 1) капиллярная; 2) кавернозная. Капиллярная гемангиома представляет собой несколько отдельных небольших сосудистых полостей, заполненных кровью. Часто каждую из полостей такой опухоли может питать отдельный кровеносный сосуд (артерия и/или вена). Такая опухоль обычно достигает в диаметре 2-3 см. Кавернозная гемангиома печени представляет собой несколько соединенных между собой сосудистых полостей, заполненных кровью и отгороженных друг от друга тонкими сосудистыми стенками. Кавернозная гемангиома может достигать в размере 20 см и занимать целую долю печени (чаще всего – правую) [13].

На поздних стадиях болезни может наблюдаться такая разновидность болезни, как атипичная гемангиома печени. Опухоль имеет нестандартную структуру. Она состоит из полостей, заполненных кровью, имеющих ороговевшие ткани по краям. Это может быть связано с изменениями структуры ткани в результате соматических заболеваний или с формированием рубцов.

Целью статьи явилось описание клинического случая спонтанного разрыва кавернозной гемангиомы печени.

Методика

При поступлении в приемное отделение пациенту было выполнено ультразвуковое исследование органов брюшной полости. Выявлена свободная жидкость в брюшной полости. Выполнена верхнесрединная лапаротомия. Мобилизована левая доля печени, пересечены круглая связка, серповидная, печеночно-диафрагмальная. Капсула гемангиомы продольно вскрыта, содержимое удалено. В дне гемангиомы – 3 кровотокающих сосуда, прошиты Z-образными швами. На диффузное кровотечение наложен гемостатический порошок «Полигемостат». Контроль гемостаза – сухо. Брюшная полость ушита после дренирования подпеченочного пространства через контрапертуру.

Описание клинического случая

Больной М., 63 лет, находился в клинике с 10 по 22 сентября 2015 г. Доставлен бригадой скорой медицинской помощи в хирургическое отделение №1 Брянской городской больницы №1. При поступлении больной предъявлял жалобы на интенсивные постоянные боли в животе, больше в верхней половине, недомогание, общую слабость.

Из анамнеза: со слов пациента, заболел остро, около 1 ч назад, когда появились вышеуказанные жалобы, после чего вызвал скорую помощь, был госпитализирован в экстренном порядке в хирургическое отделение. Пациент с 2012 г. наблюдается в поликлинике по месту жительства у хирурга по поводу гемангиом печени.

Объективно: состояние тяжелое, при осмотре кожные покровы бледные, покрыты липким потом. АД 60/40 мм рт. ст., пульс 50/мин, ритмичный, сниженного напряжения и наполнения в локтевой ямке, на лучевых артериях пульс не определяется. Язык влажный, живот незначительно вздут, симметричный, участвует в акте дыхания, при пальпации напряжен и болезненный в эпигастрии и правом подреберье. Симптомов раздражения брюшины нет. Печень у края реберной дуги. Желчный пузырь не пальпируется. Перистальтика выслушивается, газы отходят.

Из приемного покоя пациент доставлен в отделение реанимации, где начаты противошоковые мероприятия. Осмотрен кардиологом на предмет острого инфаркта миокарда. Диагноз не подтвердился. После стабилизации гемодинамики больной транспортирован в экстренную операционную.

В день поступления, 10 сентября, больному была сделана верхнесрединная лапаротомия. В брюшной полости около 3,5 л крови со сгустками. При ревизии печень увеличена в размерах, край ее закруглен, бугристой структуры со множеством опухолевидных образований от 0,6 до 10 см в диаметре в обеих долях. В левой доле печени в 3 сегменте опухолевидное образование (гемангиома) размерами 8,0×6,0 см, с разрывом капсулы до 1,0×0,3 см, отмечено подтекание алой крови. Мобилизована левая доля печени, пересечены круглая связка, серповидная, печеночно-диафрагмальная. Капсула гемангиомы продольно вскрыта, содержимое удалено (рис. 1). В дне гемангиомы – 3 кровоточащих сосуда. Прошиты Z-образными швами. На диффузное кровотечение наложен гемостатический порошок «Полигемостат». Контроль гемостаза – сухо. Брюшная полость ушита после дренирования подпеченочного пространства через контрапертуру. Гистологический препарат – кавернозная гемангиома.

В послеоперационном периоде больной находился в отделении реанимации, где проводилась интенсивная терапия, включающая переливание коллоидных и кристаллоидных растворов, свежезамороженной плазмы, эритроцитарной массы. После стабилизации состояния пациент переведен в профильное отделение, где продолжена инфузионная терапия. Швы сняты на 12-е сут. послеоперационного периода. По завершении стационарного лечения больной был выписан в удовлетворительном состоянии на амбулаторное наблюдение с рекомендациями о выполнении планового радикального оперативного вмешательства спустя 2-3 мес.

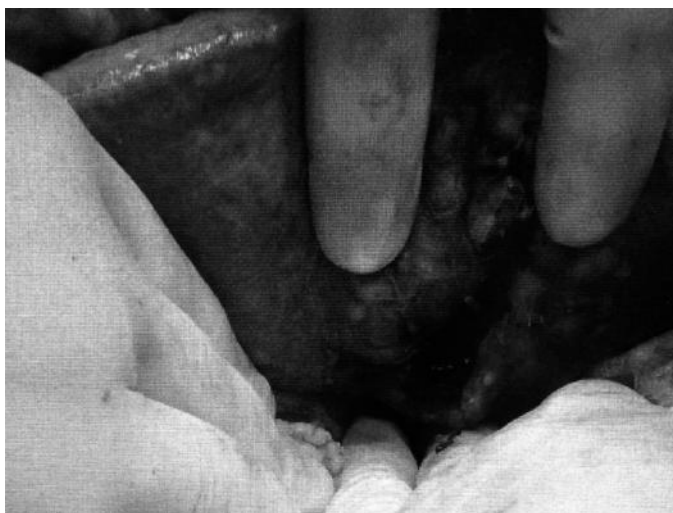


Рис. 1. Место спонтанного разрыва гемангиомы печени после ее продольного вскрытия. Стрелкой указано место нанесения препарата «Полигемостат»

Обсуждение клинического случая

К настоящему времени разработано достаточно большое количество способов временной и постоянной остановки капиллярного и паренхиматозного кровотечения при повреждениях печени, в том числе, при спонтанном разрыве гемангиомы. К вариантам временного гемостаза печени относятся: пережатие гепатодуоденальной связки, наложение специальных металлических зажимов на края кровоточащей поверхности, в частности зажима С.А. Боровкова, а также нанесение на раневую поверхность гранулированного порошка QuickClot, основу которого составляют силикаты [2, 4, 22]. Среди способов окончательного гемостаза выделяют: механические (сдавление раневой поверхности марлевым тампоном, перевязка или прошивание кровоточащего сосуда в ране, наложение перфорированных металлических пластин для компрессии тканей вблизи раны); физические (электрокоагуляция, аргоновая коагуляция, микроволновая и радиочастотная коагуляция, контактное инфракрасное излучение, ультразвуковой, водоструйный и гармонический скальпели, лазерная коагуляция, криокоагуляция, радиочастотная абляция, использование аппаратов, генерирующих плазму); химические

(цианоакрилатные клеевые композиции, гемостатические губки на основе окисленной целлюлозы, препараты на основе железа, многоцелевые сорбенты, использование синтетических аллотрансплантатов) и биологические (тампонада раны печени сальником на ножке, мышечной тканью, аутокожей, использование фибринового клея, гемостатических губок на основе желатина или коллагена). Однако при профузном кровотечении из крупных сосудов диаметром более 1,5 мм возможности различных комбинированных препаратов, клеевых композиций и гемостатических губок значительно ограничены и, в таких случаях, они используются только в комбинации с механическими или физическими способами остановки кровотечения [1, 3, 5, 9, 10, 12, 17].

Гемостатическое действие препарата «Полигемостат», созданного на основе альгината кальция и экстракта коры дуба, связано с локальной концентрацией клеточных и белковых компонентов крови, факторов свертывания, инициирующих формирование кровяного сгустка. Применение этого препарата в комбинации с механическими способами гемостаза капиллярного и паренхиматозного кровотечения при повреждениях печеночной паренхимы позволяет в достаточно короткий срок (менее 1 мин.) добиться остановки паренхиматозного и капиллярного кровотечения, а также снизить риск рецидивных кровотечений в послеоперационный период у пациентов с травмами печени, однако возможности использования препарата «Полигемостат» в комбинации с механическими способами остановки кровотечения из крупных сосудов при спонтанном или травматическом разрыве кавернозной гемангиомы печени в настоящее время изучены недостаточно.

Заключение

В представленном клиническом случае рассмотрено хирургическое лечение спонтанного разрыва гемангиомы печени. Наблюдение интересно тем, что демонстрирует возможность применения препарата «Полигемостат» в комбинации с механическими способами остановки кровотечения из крупных сосудов при спонтанном разрыве кавернозной гемангиомы печени. Благодаря выполненному оперативному пособию было достигнуто излечение пациента. Следует отметить, что, хотя такое осложнение, как спонтанный разрыв кавернозной гемангиомы печени, является достаточно редким явлением, летальность при этом достигает 60% [11, 22]. Это обуславливает необходимость выполнения своевременной и адекватной операции для обеспечения надежной остановки кровотечения. Поэтому, по причине редкой встречаемости этого осложнения (в мировой литературе описано 33 наблюдения) представленный клинический случай важен для более полного представления о хирургическом лечении спонтанного разрыва кавернозной гемангиомы печени.

Литература

1. Альперович Б.И. Хирургия печени. – М.: ГЭОТАР-Медиа, 2013. – 352 с.
2. Боровков С.А. Операции на печени. – М.: Медицина, 1968. – 210 с.
3. Воробей А.В., Шулейко А.Ч., Гришин И.Н. и др. Использование высокоэнергетического лазера в гепатопанкреатобилиарной хирургии // Украинский журнал хирургии. – 2013. – Т.3, №22. – С. 63-69.
4. Иванов С.А. Совершенствование методов диагностики и хирургического лечения гидатидозного эхинококкоза печени: Автореф. дис. ... док. мед. наук. – СПб, 2002. – 33 с.
5. Попов В.А. Гемостаз и герметизация швов (операции на внутренних органах). – М.: ГЭОТАР-Медиа, 2008. – 320 с.
6. Чардаров Н.К., Ганиев Ф.А., Багмет Н.Н., Скипенко О.Г. Гемангиомы печени: взгляд хирурга // Анналы хирургической гепатологии. – 2012. – Т.17, №1. – С. 86-93.
7. Adam Y.G., Huvos A.G., Fortner J.G. Giant hemangiomas of the liver // Annals of Surgery. – 1970. – V.172, N2. – P. 239-245.
8. Alper A., Ariogul O., Emre A., et al. Treatment of liver hemangiomas by enucleation // Archives of Surgery. – 1988. – V.123, N5. – P. 660-661.
9. Bismuth H., Eshkenazy R. Milestones in the Evolution of Hepatic Surgery // Rambam Maimonides Medical Journal. – 2011. – V.2, N1. – P. 1-11.
10. Blumgart L.H. Surgery of Liver, Biliary Tract and Pancreas. – Philadelphia: Saunders, an imprint of Elsevier Inc., 2007. – 3971 p.
11. Cappellani A., Zanghi A., Di Vita M. et al. Spontaneous rupture of a giant hemangioma of the liver // Annali Italiani di Chirurgia. – 2000. – V.71, N3. – P. 379-383.
12. Dionigi R. Recent Advances in Liver Surgery. – Austin: Landes Bioscience, 2009. – 369 p.

13. Etemadi A., Golozar A., Ghassabian A., et al. Cavernous hemangioma of the liver: factors affecting disease progression in general hepatology practice // *European Journal of Gastroenterology & Hepatology*. – 2011. – V.23, N4. – P. 354-358.
14. Glinkova V., Shevah O., Boaz M. et al. Hepatic haemangiomas: possible association with female sex hormones // *Gut*. – 2004. – V.53, N9. – P. 1352-1355.
15. Jain V., Ramachandran V., Garg R. et al. Spontaneous rupture of a giant hepatic hemangioma – sequential management with transcatheter arterial embolization and resection // *Saudi Journal of Gastroenterology*. – 2010. – V.16, N. – P. 116-119.
16. Koszka A.J., Ferreira F.G., de Aquino C.G. et al. Resection of a rapid-growing 40-cm giant liver hemangioma // *World Journal of Hepatology*. – 2010. – V.2, N7. – P. 292-294.
17. Kousnetzoff M., Pensky J. Etudes Clinique set experiment a lessur la chirurgie du foiesur la resection partielle du foie // *Review of Surgery*. – 1896. – N16. – P. 954.
18. Lerner S.M., Hiatt J.R., Salamandra J. et al. Giant cavernous liver hemangiomas: effect of operative approach on outcome // *Archives of Surgery*. – 2004. – V.139, N8. – P. 818-823.
19. Moser C., Hany A., Spiegel R. Familial giant hemangiomas of the liver. Study of a family and review of the literature // *Praxis (Bern 1994)*. – 1998. – V.87, N14. – P. 461-468.
20. Nichols F.C. 3rd, van Heerden J.A., Weiland L.H. Benign Liver Tumors // *Surgical Clinics of North America*. – 1989. – V.69, N2. – P. 297-314.
21. Ribeiro M.A.F. Jr., Papaiordanou F., Goncalves J.M., Chaib E. Spontaneous rupture of hepatic hemangiomas: A review of the literature // *World Journal of Hepatology*. – 2010. – V.2, N12. – P. 428-433.
22. Wright F.L., Hua H.T., Velhamos G. et al. Intracorporeal Use of the Hemostatic Agent QuickClot in a Coagulopathic Patient with Combined Thoracoabdominal Penetrating Trauma // *The Journal of trauma*. – 2004. – V.56, N1. – P. 205-208.

Информация об авторах

Пархисенко Юрий Александрович – доктор медицинских наук, профессор кафедры госпитальной хирургии ФГБОУ ВО «Воронежский государственный медицинский университет им. Н.Н. Бурденко» Минздрава России. E-mail: bezaltyna@yahoo.com

Воронцов Алексей Константинович – кандидат медицинских наук, заведующий хирургическим отделением №1 ГАУЗ «Брянская Городская Больница №1». E-mail: ale92112855@yandex.ru

Калашиник Роман Сергеевич – аспирант кафедры госпитальной хирургии ФГБОУ ВО «Воронежский государственный медицинский университет им. Н.Н. Бурденко» Минздрава России. E-mail: rsk3589@mail.ru

Безалтных Александр Александрович – кандидат медицинских наук, доцент кафедры госпитальной хирургии ФГБОУ ВО «Смоленский государственный медицинский университет» Минздрава России. E-mail: bezaltyna@yahoo.com